REVEAL™ 35C

Capteur plan

KA IMAGING™

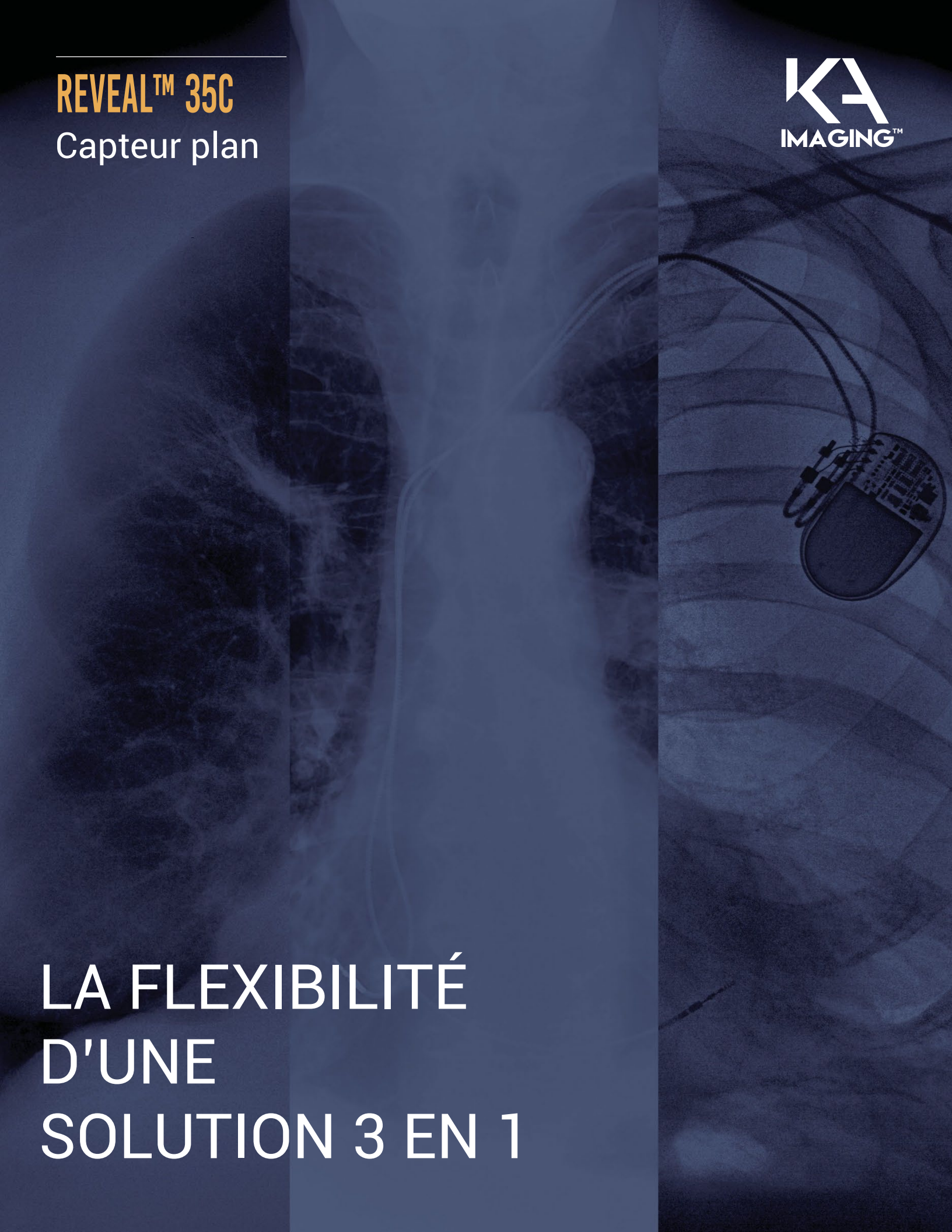

LA FLEXIBILITÉ D'UNE SOLUTION 3 EN 1



REVEAL™ 35C

Reveal[MD] 35C est le premier et le seul détecteur mobile à double énergie sur le marché. Grâce à sa technologie *Spectral*/**DR**[MD], ce détecteur permet de surmonter les limites des autres technologies à double énergie. Cette solution **3 en 1** capte simultanément 3 images en 1 seule exposition, améliorant ainsi la visualisation des os et des tissus.

Il a été cliniquement prouvé[5] que les images à double énergie améliorent la visualisation des nodules pulmonaires, de la pneumonie, des extrémités de tubes et de conduits, du pneumothorax, des articles chirurgicaux conservés et plus encore.

1 exposition

3 images

0 artéfact de mouvement

UNE **SOLUTION** 3 EN 1

- Exposition aux rayons X offrant 3 images en 1. Des images nettes d'os et de tissus, une RD[1] de haute qualité avec une EQD allant jusqu'à 75 %.
- Les images RD, d'os et de tissus permettent de déceler la présence de nodules pulmonaires[3], de pneumonie[4] (y compris la COVID-19), de fractures cachées, d'extrémités de tubes et de conduits, de nodules indéterminés[5.1] et de calcifications coronaires[5.5] à sensibilité élevée.
- Grâce au *Spectral***DR**[MD], découvrez des vues latérales et obliques à double énergie pour la première fois pour voir derrière le cœur.

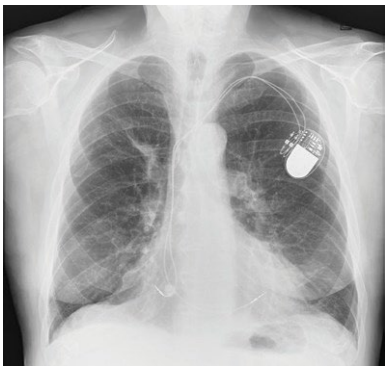

IMAGE RD TRADITIONNELLE

IMAGE DE TISSU MOU

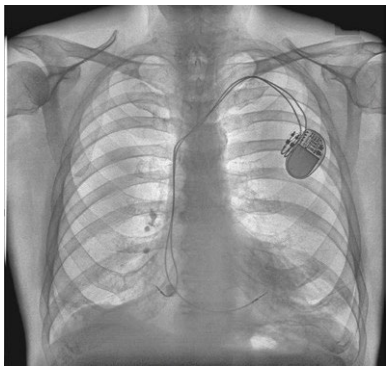

IMAGE DES OS

FLEXIBILITÉ D'**APPLICATIONS**

- Taille de cassette standard : 35 X 43 cm (14 X 17 po.) (ISO 4090).
- Rétrocompatible : obtenez des images RD et spectrales à partir de n'importe quel système à rayons X. Pas de frais cachés.
- Compatible avec les systèmes fixes existants.
- Applications fixes, mobiles et portables.

OPTIONS D'ACHAT SELON VOS **BESOINS**

Choisissez entre des modèles d'achat d'immobilisation ou d'abonnement flexible

OPTIMISEZ VOTRE **FLUX DE TRAVAIL**

Sécurité améliorée des patients et des opérateurs
20 fois moins de rayonnement par rapport à la tomodensitométrie[6], réduction des erreurs de diagnostic et des problèmes de faute professionnelle[6]

Efficacité opérationnelle plus élevée
Réduit le temps de lecture des radiographies par le radiologue de 30 % [7], permet aux résidents de poser des diagnostics précis[7].

Amélioration des résultats pour les patients[5]
Une détection précoce de la maladie réduit le temps nécessaire pour fournir des procédures correctives

Des résultats financiers améliorés
Économies/nouveau revenu de 3,5 millions USD sur 5 ans[8]

CAS RÉELS

KA Imaging a effectué un essai clinique au Grand River Hospital à Kitchener, Ontario, Canada pour prendre des images de patients atteints du cancer du poumon avec Reveal™ 35C. L'objectif était de visualiser les nodules et les lésions pulmonaires. Les résultats préliminaires ont démontré **une amélioration de 45 % de la visibilité des lésions** lorsque nos images *Spectral***DR**™ étaient ajoutées.

Des masses cachées découvertes sur une radiographie PA du thorax

Une lésion apicale dans le lobe supérieur droit n'a pas été détectée sur l'image radiographique PA conventionnelle, mais était visible sur l'image radiographique spectrale des tissus mous.

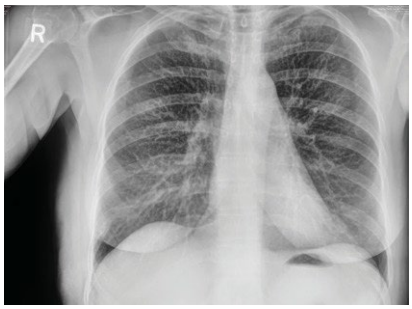

IMAGE RD TRADITIONNELLE

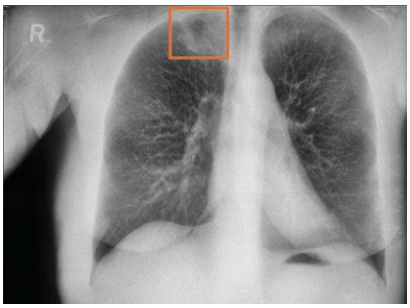

IMAGE DE TISSU MOU

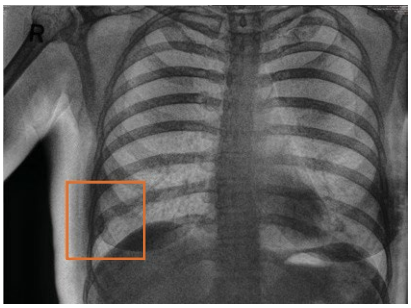

IMAGE DES OS

Des masses cachées découvertes sur une radiographie latérale du thorax

Après examen des images des tissus mous et des os, les radiologues ont confirmé une masse dans le lobe inférieur gauche, un granulome calcifié en bas à droite et possiblement une nouvelle masse du lobe inférieur droit.

IMAGE RD TRADITIONNELLE

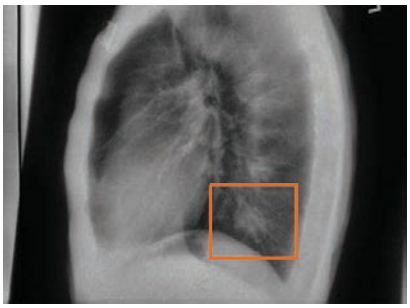

IMAGE DE TISSU MOU

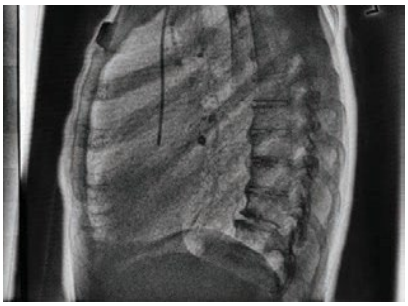

IMAGE DES OS

Fractures découvertes sur une radiographie PA du thorax

D'anciennes fractures non détectées sur l'image PA sont bien visibles sur l'image radiographique spectrale de l'os.

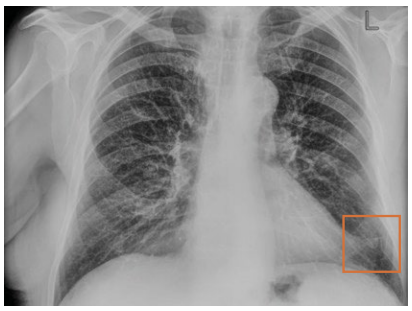

IMAGE RD TRADITIONNELLE

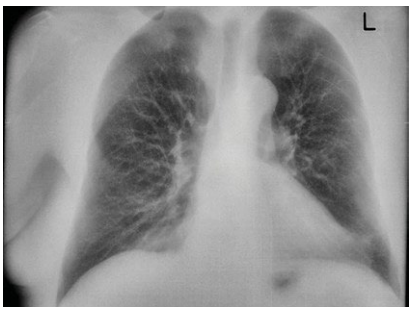

IMAGE DE TISSU MOU

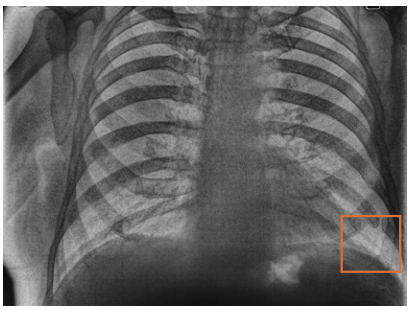

IMAGE DES OS

CAS RÉELS (SUITE)

COVID-19

KA Imaging s'est également associé à une équipe de chercheurs de Toronto pour une étude portant sur la détection précoce de la COVID-19. Les radiographies à double énergie et les tomographies thoraciques ont été comparées à celles obtenues par tomodensitométrie, qui est actuellement la norme de soins pour confirmer la pneumonie. Les données permettront aux chercheurs de construire un modèle d'intelligence artificielle pour une interprétation d'images automatisée et quasi instantanée.

Les résultats préliminaires ont démontré une augmentation de **33 % de la détection des cas de pneumonie**[4] par rapport aux rayons X grâce à notre technologie SpectralDR[MD]

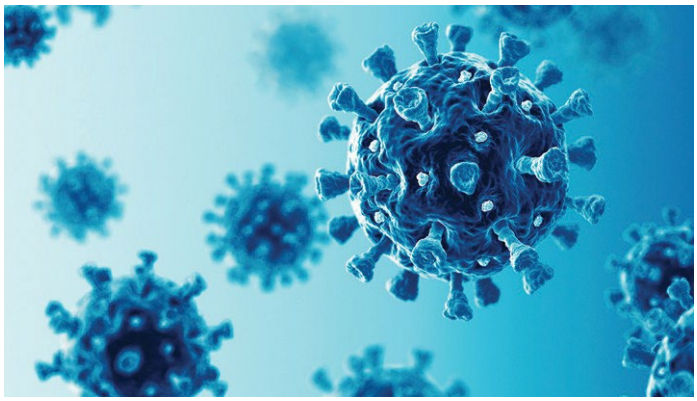

DONNÉES TECHNIQUES

Système	KA Imaging Reveal 35C Capteur plan
Taille du détecteur	35 x 43 cm/14 x 17 po. (ISO 4090)
Taille de pixel	140 µm
Type de capteur	Silicium amorphe
Scintillateur	CsI
Communication	Ethernet sans fil ou gigabit
Déclencheur	DEA sans perte
Alimentation	Batterie et/ou CA captif 100-240 VAC/50-60 Hz
Conversion A/D	16 bits
Temps de cycle	Gén. 20 secondes
Temps de prévisualisation	Gén. 7 secondes
Logiciel	C++ SDK pour intégration système
Gamme d'énergie	40 ~ 150 keV*

*Énergie plus élevée prise en charge sur demande

**Mesurée à RQA5

Système	KA Imaging Reveal 35C Capteur plan		
Efficacité de la dose et résolution**	lp/mm	EQD	FTM
	0	75 %	S/O
	1	67 %	64 %
	2	53 %	35 %
	3	34 %	18 %
	Nyquist	21 %	13 %
Gamme de dosage	Dose de saturation		140 µGy
	Dose linéaire maximale		120 µGy
	Dose de bruit équivalent		80 nGy

Disponible pour la vente au Canada, aux États-Unis, en Australie, en Nouvelle-Zélande, au Taiwan, en Indonésie, en Malaisie et dans l'Union Européenne.

Communiquez avec nous pour la disponibilité dans d'autres pays.

RÉFÉRENCES

1. Maurino, S. L., Badano, A., Cunningham, I. A., & Karim, K. S. (2016, March). Theoretical and Monte Carlo optimization of a stacked three- layer flat-panel x-ray imager for applications in multi-spectral diagnostic medical imaging. In Medical Imaging 2016: Physics of Medical Imaging (Vol. 9783, p. 97833Z). International Society for Optics and Photonics.
2. Maurino, S. L., Ghanbarzadeh, S., Ghaffari, S., Zhang, T., Cunningham, I., & Karim, K. S. (2018, June). Evaluation of A Novel Stacked Triple-Layer Flat-Panel X-Ray Detector for Dual-Energy and Digital Radiography Imaging. In Medical Physics (Vol. 45, No. 6, pp. E137-E137). Wiley.
3. 1. S. L. Maurino, K. S. Karim, V. Venkatesh. Diagnostic value of single-exposure dual-energy subtraction radiography in lung lesion detection: initial results. European Congress of Radiology-ECR 2022, 2022.
4. Sanchez F, Kandel S, May M, Ronghe S, Rogalla P. Diagnostic value of dual-energy chest x-ray in immunocompromised patients to rule out pneumonia: initial results. European Congress of Radiology-ECR 2021, 2021.
5. Improved patient outcomes
   - 5.1 (Lung Nodules) Oda, Seitaro, Kazuo Awai, Yoshinori Funama, Daisuke Utsunomiya, Yumi Yanaga, Koichi Kawanaka, Takeshi Nakaura et al. “Detection of small pulmonary nodules on chest radiographs: efficacy of dual-energy subtraction technique using flat-panel detector chest radiography.” Clinical radiology 65, no. 8 (2010): 609-615.
   - 5.2 (Pneumothorax) Urbaneja, A., Dodin, G., Hoosu, G., et al. (2018) Added Value of Bone Subtraction in Dual-energy Digital Radiography in the Detection of Pneuomothorax: Impact of Reader Expertise and Medical Specialty. The Association of University Radiologists. Elsevier Inc.
   - 5.3 (Pneumonia) Martini, Katharina, Marco Baessler, Stephan Baumueller, and Thomas Frauenfelder. “Diagnostic accuracy and added value of dual-energy subtraction radiography compared to standard conventional radiography using computed tomography as standard of reference.” PloS one 12, no. 3 (2017): e0174285.
   - 5.4 (Tuberculosis) Sharma, Madhurima, Manavjit Singh Sandhu, Ujjwal Gorsi, Dheeraj Gupta, and Niranjan Khandelwal. “Role of digital tomosynthesis and dual energy subtraction digital radiography in detection of parenchymal lesions in active pulmonary tuberculosis.” European Journal of Radiology 84, no. 9 (2015): 1820-1827.
   - 5.5 (Coronary Calcifications) Song, Yingnan, Hao Wu, Di Wen, Bo Zhu, Philipp Graner, Leslie Ciancibello, Haran Rajeswaran et al. “Detection of coronary calcifications with dual energy chest X-rays: clinical evaluation.” The International Journal of Cardiovascular Imaging (2020): 1-8.
6. Kuhlman, Janet E., Jannette Collins, Gregory N. Brooks, Donald R. Yandow, and Lynn S. Broderick. “Dual-energy subtraction chest radiography: what to look for beyond calcified nodules.” Radiographics 26, no. 1 (2006): 79-92.
7. Manji, Farheen, Jiheng Wang, Geoff Norman, Zhou Wang, and David Koff. “Comparison of dual energy subtraction chest radiography and traditional chest X-rays in the detection of pulmonary nodules.” Quantitative imaging in medicine and surgery 6, no. 1 (2016): 1.
8. Karim S Karim, “Single Exposure, Digital Dual-Energy Subtraction X-Ray Ushers in a New Era of Diagnostic X-Ray Imaging,” Radiology Management, Mar/Apr 2021.

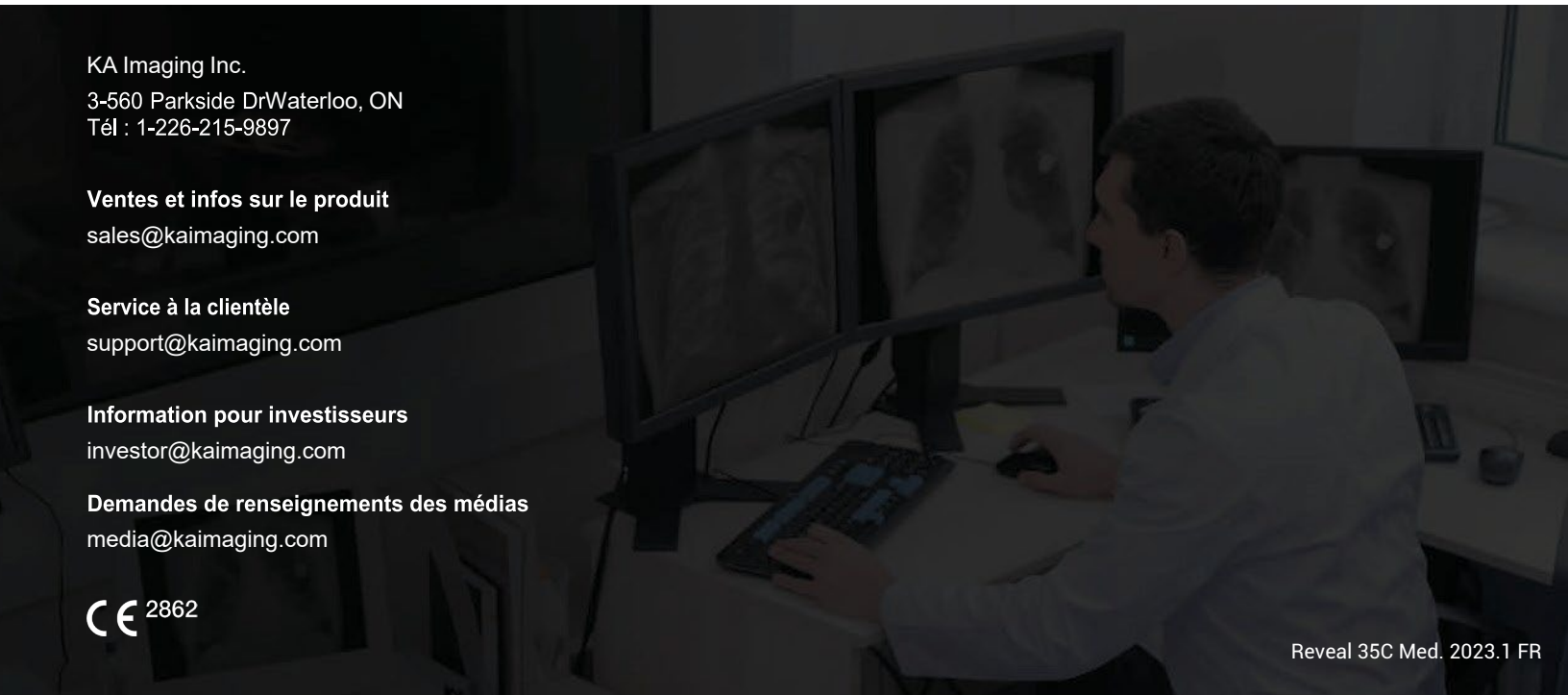

KA Imaging Inc.

3-560 Parkside DrWaterloo, ON
Tél : 1-226-215-9897

Ventes et infos sur le produit

sales@kaimaging.com

Service à la clientèle

support@kaimaging.com

Information pour investisseurs

investor@kaimaging.com

Demandes de renseignements des médias

media@kaimaging.com

CE 2862