REVEAL™ 35C

DETECTOR DE PANEL PLANO

KA IMAGING™

LA FLEXIBILIDAD DE UNA SOLUCIÓN 3 EN 1



REVEAL™ 35C

Reveal™ 35C es el primero y el único detector móvil de energía dual en el mercado. Gracias a su tecnología *Spectral***DR**™, este detector supera las limitaciones de otras tecnologías de energía dual. Con esta solución **3 en 1** se adquieren simultáneamente 3 imágenes con una sola exposición, lo que permite visualizar mejor el hueso y los tejidos.

Está clínicamente probado que las imágenes de energía dual[5] realzan la visualización de los nódulos pulmonares, la neumonía, las sondas, el neumotórax, los objetos quirúrgicos retenidos y entre otras cosas.

1 exposición

3 imágenes

0 artefactos de movimiento

UNA **SOLUCIÓN** 3 EN 1

- 3 imágenes con 1 exposición de rayos X. Imágenes óseas y de tejidos blandos con nitidez de radiología digital[1] (digital radiology, DR) con una eficiencia de detección cuántica (detective quantum efficiency, DQE) de hasta el 75 %.
- Las imágenes de Radiologia Digital óseas y de tejidos blandos contribuyen a detectar nódulos pulmonares[3], neumonía[4] (incluyendo COVID-19), fracturas encubiertas, los extremos de las sondas, nódulos poco definidos[5,1] y calcificaciones coronarias[5,5] con alta precisión.
- Gracias a *Spectral***DR**™, por primera vez se obtienen proyecciones laterales y oblicuas con energía dual para visualizar la parte posterior del corazón.

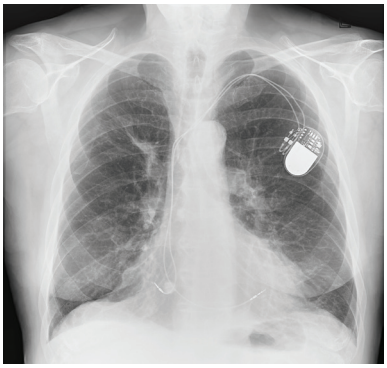

IMAGEN DR TRADICIONAL

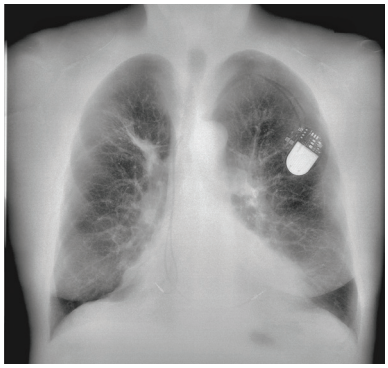

IMAGEN DE LOS TEJIDOS BLANDOS

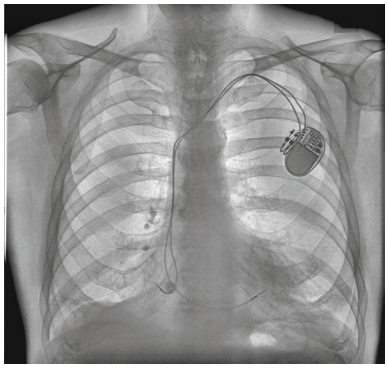

IMAGEN ÓSEA

APLICACIONES FLEXIBLES

- Tamaño estándar del casete: 14 X 17 pulgadas (35 x 43 cm) (ISO 4090).
- Retroadaptable: obtenga imágenes DR y espectrales con cualquier sistema de rayos X. Sin costos ocultos.
- Compatible con los sistemas fijos existentes.
- Aplicaciones fijas, móviles y portátiles.

OPCIONES DE COMPRA PARA SATISFACER **SUS NECESIDADES**

OPTIMICE SU **FLUJO DE TRABAJO**

Mayor seguridad para el paciente y para el usuario
20 veces menos radiación en comparación con la TC[6], reducción de los errores de diagnóstico y preocupaciones por prácticas negligentes[6]

Mayor eficiencia en el diagnostico
Reduce el tiempo de interpretación radiográfica por parte de los radiólogos en un 30 %[7], lo que permite a los médicos residentes realizar diagnósticos precisos[7]

Mejora los resultados en los pacientes[5]
La detección a tiempo de las enfermedades puede disminuir el tiempo necesario para proporcionar procedimientos correctivos

Mejora los resultados económicos
USD $3.5 millones de ahorro/ingresos adicionales en 5 años[8]

CASOS REALES

KA Imaging ha iniciado un ensayo clínico en el Hospital Grand River de Kitchener, Ontario, Canadá para realizar imágenes de pacientes con cáncer de pulmón con Reveal™ 35C para visualizar nódulos y lesiones pulmonares. Los resultados preliminares han mostrado un **incremento del 45 % en la visibilidad de las lesiones**[3] cuando se incluyeron nuestras imágenes *Spectral***DR**™.

Se descubren masas ocultas en una radiografía de tórax PA

La lesión apical en el lóbulo superior derecho no se apreció en la radiografía en PA convencional, pero resultó visible en la radiografía espectral de tejidos blandos.

IMAGEN DR TRADICIONAL

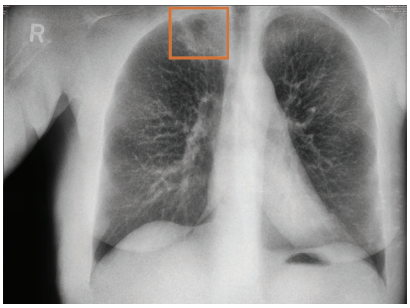

IMAGEN DE LOS TEJIDOS BLANDOS

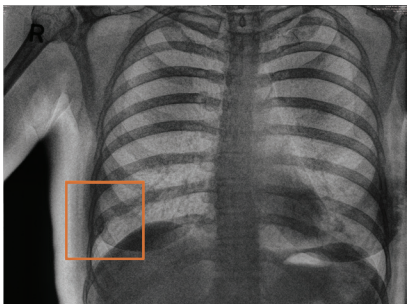

IMAGEN ÓSEA

Masas ocultas descubiertas en una radiografía lateral de tórax

Al revisar las imágenes óseas y de los tejidos blandos, los radiólogos confirmaron una masa en el lóbulo inferior izquierdo, un granuloma calcificado en el lóbulo inferior derecho y la posibilidad de una nueva masa en el lóbulo inferior derecho.

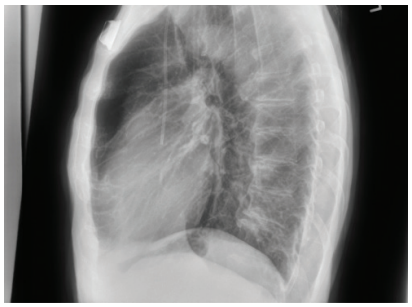

IMAGEN DR TRADICIONAL

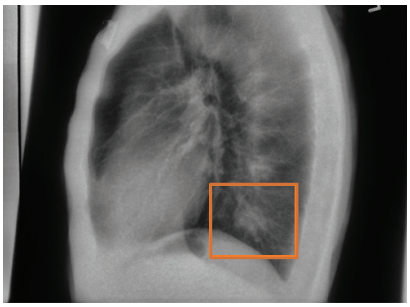

IMAGEN DE LOS TEJIDOS BLANDOS

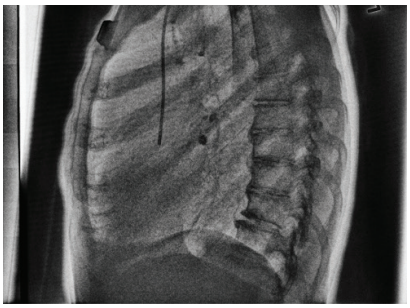

IMAGEN ÓSEA

Fracturas descubiertas en una radiografía del tórax en PA

Las fracturas antiguas que no aparecen en la imagen en PA son claramente visibles en la imagen radiográfica espectral ósea.

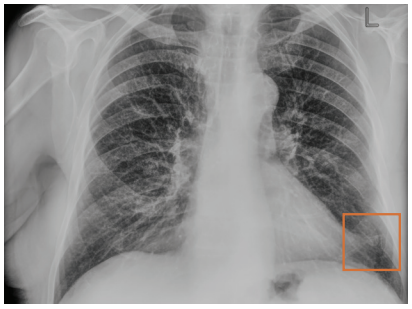

IMAGEN DR TRADICIONAL

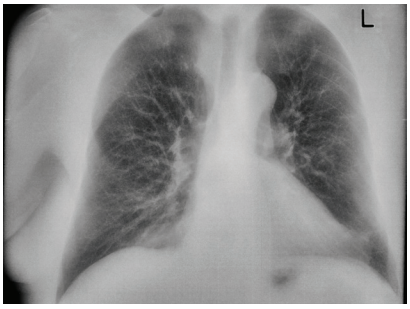

IMAGEN DE LOS TEJIDOS BLANDOS

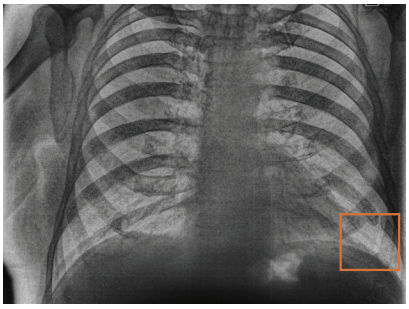

IMAGEN ÓSEA

CASOS REALES CONTINUACIÓN

COVID-19

KA Imaging también se ha asociado con un equipo de investigadores de Toronto en un estudio para la detección en las primeras etapas de existencia del COVID-19. Las radiografías con energía dual y las tomografías torácicas se compararon con las obtenidas en una tomografía computarizada, que es actualmente el método de referencia para confirmar la neumonía. Los datos permitirán a los investigadores construir un modelo de inteligencia artificial para la interpretación automatizada y casi instantánea de imágenes. Los resultados preliminares muestran **un incremento del 33 % en el número de casos**[4] de neumonía detectados en comparación con los rayos x convencionales, gracias a nuestra tecnología *Spectral***DR**™.

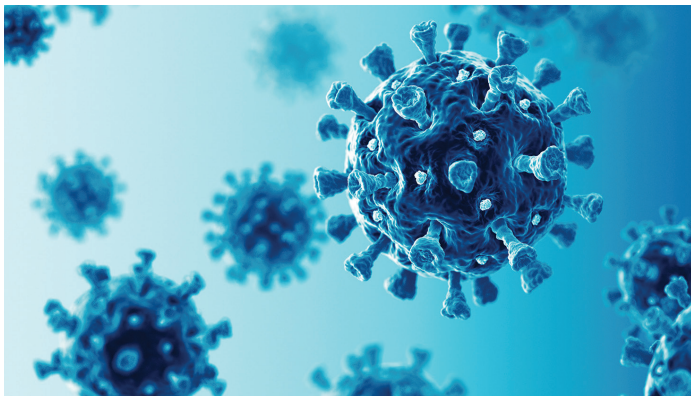

ESPECIFICACIONES **TÉCNICAS**

Sistema	KA Imaging Detector de panel plano Reveal 35C
Tamaño del detector	14 x 17 pulgadas/35 x 43 cm (ISO 4090)
Tamaño de píxel	140 µm
Tipo de sensor	Silicio amorfo
Centelleador	CsI
Comunicación	Inalámbrica o Gigabit Ethernet
Disparador	Sin degradación del desfibrilador externo automático
Alimentación	Batería o conectado CA 100-240 CAV/50-60 Hz
Convertidor A/D	16 bits
Duración del ciclo	Típ. 20 segundos
Tiempo de previsualización	Típ. 7 segundos
Software	Paquete de herramientas y datos para programadores disponible para la integración del sistema
Intervalo de energía	40 ~ 150 keV*

*Soporte de energía superior por encargo
**Medido en RQA5

Sistema	KA Imaging Detector de panel plano Reveal 35C
Eficiencia de la dosis y resolución**	lp/mmEficiencia cuántica de detección Función de transferencia de modulación 0 75 % No procede 1 67 % 64 % 2 53 % 35 % 3 34 % 18 % Nyquist 21 % 13 %
Gama de la dosis**	Dosis de saturación 140 µGy Dosis lineal máxima 120 µGy Dosis equivalente de ruido 80 nGy

Disponible para la venta en Canadá, Estados Unidos, Australia, Nueva Zelanda, Taiwán, Indonesia y Malasia, y en la Unión Europea

Póngase en contacto con nosotros para conocer la disponibilidad en otros países.

REFERENCIAS

1. Maurino, S. L., Badano, A., Cunningham, I. A., & Karim, K. S. (2016, marzo). Teorización y optimización Monte Carlo de un generador de imágenes de rayos X de panel plano apilado de tres capas para aplicaciones en imágenes médicas de diagnóstico multiespectral. En Medical Imaging 2016: Physics of Medical Imaging (Vol. 9783, p. 97833Z). International Society for Optics and Photonics.

2. Maurino, S. L., Ghanbarzadeh, S., Ghaffari, S., Zhang, T., Cunningham, I., & Karim, K. S. (2018, junio). Evaluación de un nuevo detector de rayos X de panel plano apilado de triple capa de energía dual y radiografía digital por imagen. En Medical Physics (Vol. 45, No. 6, pp. E137-E137). Wiley.

3. 1. S. L. Maurino, K. S. Karim, V. Venkatesh Valor diagnóstico de la radiografía de sustracción de energía dual de exposición única en la detección de lesiones pulmonares: resultados iniciales. Congreso Europeo de Radiología -ECR 2022, 2022.

4. Sanchez F, Kandel S, May M, Ronghe S, Rogalla P. Valor diagnóstico de la radiografía de tórax de energía dual en pacientes inmunodeprimidos para descartar neumonía: resultados iniciales. Congreso Europeo de Radiología-ECR 2021, 2021.

5. Mejores resultados para los pacientes

   5.1 (Nódulos pulmonares) Oda, Seitaro, Kazuo Awai, Yoshinori Funama, Daisuke Utsunomiya, Yumi Yanaga, Koichi Kawanaka, Takeshi Nakaura et al. "Detección de pequeños nódulos pulmonares en radiografías del tórax: eficacia de la técnica de sustracción con energía dual mediante radiografía de tórax con detector de panel plano". Clinical radiology 65, no. 8 (2010): 609-615.

   5.2 (Neumotórax) Urbaneja, A., Dodin, G., Hoosu, G., et al. (2018) Valor añadido de la sustracción ósea en la radiografía digital con energía dual en la detección de neumotórax: impacto de la experiencia del lector y de la especialidad médica The Association of University Radiologists Elsevier Inc.

   5.3 (Neumonía) Martini, Katharina, Marco Baessler, Stephan Baumueller, and Thomas Frauenfelder. "Precisión diagnóstica y valor añadido de la radiografía de sustracción con energía dual comparada con la radiografía convencional estándar con tomografía computarizada como estándar de referencia". PloS one 12, no. 3 (2017): e0174285.

   5.4 (Tuberculosis) Sharma, Madhurima, Manavjit Singh Sandhu, Ujjwal Gorsi, Dheeraj Gupta, and Niranjan Khandelwal. "Papel de la tomosíntesis digital y la radiografía digital con sustracción con energía dual en la detección de lesiones parenquimatosas en la tuberculosis pulmonar activa". European Journal of Radiology 84, no. 9 (2015): 1820-1827

   5.5 (Calcificaciones coronarias) Song, Yingnan, Hao Wu, Di Wen, Bo Zhu, Philipp Graner, Leslie Ciancibello, Haran Rajeswaran et al. "Detección de calcificaciones coronarias con radiografías de tórax con energía dual: evaluación clínica". The International Journal of Cardiovascular Imaging (2020): 1-8.

6. Kuhlman, Janet E., Jannette Collins, Gregory N. Brooks, Donald R. Yandow, and Lynn S. Broderick. "Radiografía de tórax con sustracción con energía dual: qué hay que buscar más allá de los nódulos calcificados". Radiographics 26, no. 1 (2006): 79-92.

7. Manji, Farheen, Jiheng Wang, Geoff Norman, Zhou Wang, and David Koff. "Comparación de la radiografía de tórax con sustracción con energía dual y la radiografía de tórax tradicional en la detección de nódulos pulmonares". Quantitative imaging in medicine and surgery 6, no. 1 (2016): 1.

8. Karim S Karim, La radiografía digital de sustracción con energía dual con una sola exposición abre una nueva era en el diagnóstico por imagen. Radiology Management, Mar/Apr 2021.

Fabricante

KA Imaging Inc.
3-560 Parkside Dr
Waterloo, ON
Canada
Teléfono 1-226-215-9897

Información sobre ventas y productos
sales@kaimaging.com

Información para inversores
investor@kaimaging.com

Atención al cliente
support@kaimaging.com

Consultas de los medios de comunicación
media@kaimaging.com

EC REP **Representante autorizado de la Unión Europea**

QualRep Services B.V.
Utrechtseweg 310 - Bldg B42, NL-6812 AR Arnhem,
Países Bajos

CE 2862

KA IMAGING™

Reveal 35C med 2023.1